

PUNTOS PRÁCTICOS DE ASNC PARA LA AMILOIDOSIS CARDÍACA

Imágenes con tecnecio-99m
pírofosfato en la amiloidosis
cardíaca por transtirretina

Imágenes con tecnecio-99m pirofosfato para la amiloidosis cardíaca por transtirretina

INFORMACIÓN GENERAL

El propósito de este documento es identificar los componentes críticos para la obtención de imágenes con tecnecio-99m pirofosfato (^{99m}Tc -PYP) en la evaluación de la amiloidosis cardíaca por transtirretina (ATTR).

ANTECEDENTES

- La mayoría de las personas que padecen amiloidosis cardíaca tiene depósitos de amiloide en el miocardio formados por proteínas mal plegadas de cadenas ligeras (AL) o de transtirretina (TTR). El diagnóstico de amiloidosis y la diferenciación entre los distintos tipos es importante con fines de pronóstico, terapia y asesoramiento genético.
- La amiloidosis cardíaca por TTR (ATTR), objetivo de este documento, constituye una causa sub-diagnosticada de insuficiencia cardíaca.
- El amiloide derivado de TTR en estado natural da lugar a una cardiomiopatía restrictiva, que en la mayoría de los casos se presenta en hombres a partir de la séptima década de la vida aunque ocasionalmente se ve en personas más jóvenes alrededor de los 60 años. Aunque por datos de autopsia en casi 1 de cada 4 hombres mayores de 80 años se encuentra algún depósito de amiloide derivado de TTR en el miocardio, se desconoce la importancia clínica de un grado leve de depósito; por lo general, las manifestaciones clínicas de falla cardíaca ocurren una vez que se haya acumulado suficiente amiloide para causar engrosamiento significativo de la pared del ventrículo izquierdo (1).
- Entre 3% y 4% de estadounidenses afroamericanos poseen una mutación heredada común del gen de la TTR (Val122Ile) que produce una cardiomiopatía restrictiva en una minoría, pudiendo contribuir al desarrollo de insuficiencia cardíaca (1).

- La amiloidosis cardíaca debe ser sospechada en personas con insuficiencia cardíaca y ventrículos engrosados con disfunción diastólica de grado 2 o mayor en un ecocardiograma, o por hallazgos típicos en resonancia magnética cardíaca (RMC) (intensificación difusa tardía del gadolinio, tiempos de relajación por expansión de volumen extracelular o característicos de T-1); el diagnóstico se confirma por medio de una biopsia endomiocárdica y la tipificación de fibras de amiloide, según sea necesario.
- Diversos estudios confirman la alta sensibilidad y especificidad de la gammagrafía ósea con ^{99m}Tc (^{99m}Tc -3,3-difosfono-1,2-ácido propanodicarboxílico (DPD) o PYP) (2, 3) para la ATTR; estudios recientes destacan el valor del DPD y del PYP en la diferenciación entre la ATTR y la AL (4).
- Una clara ventaja de las imágenes con ^{99m}Tc -PYP, incluso cuando la ecocardiografía y la RMC son diagnosticadas para amiloidosis cardíaca, es su capacidad de identificar la de tipo ATTR con gran especificidad de manera no invasiva y con ello guiar el manejo del paciente (5).

SELECCIÓN DE PACIENTES

- Personas con insuficiencia cardíaca y aumento del grosor de la pared del ventrículo izquierdo, de causa no explicada
- Estadounidenses afroamericanos de más de 60 años con insuficiencia cardíaca, de causa no explicada, o con aumento del grosor de la pared ventricular izquierda (>12 mm).
- Personas mayores de 60 años con insuficiencia cardíaca de causa no explicada, con fracción de eyección preservada.
- Pacientes (especialmente hombres mayores) con neuropatía, síndrome del túnel carpiano bilateral o arritmias auriculares de causa no explicada, en ausencia de factores habituales de riesgo y con signos/síntomas de insuficiencia cardíaca.
- Evaluación de afectación cardíaca en personas con amiloidosis hereditaria conocida o sospechada.
- Diagnóstico de ATTR en personas con RMC o ecocardiografía compatible con amiloidosis cardíaca.
- Pacientes con sospecha de amiloidosis cardíaca ATTR y contraindicaciones para RMC, como insuficiencia renal o presencia de dispositivo cardíaco implantable (5).

CÓMO OBTENER EL RADIOTRAZADOR

- El ^{99m}Tc -PYP puede encontrarse fácilmente en el mercado radiofarmacéutico como dosis unitarias o como kits para su preparación.
- Los kits, que contienen de 5 a 30 viales de un solo uso se encuentran ampliamente disponibles comercialmente. Cada vial de 10 ml contiene 11,9 mg de pirofosfato de sodio, 3,2 mg de cloruro de estaño y 4,4 mg de estaño total. Este kit está aprobado para la adquisición de imágenes óseas, cardíacas (para detección de infarto de miocardio) y de pool sanguíneo (ventriculografía radioisotópica, detección de hemorragia digestiva) (para informarse sobre detalles de la preparación del ^{99m}Tc -PYP, consulte el prospecto en el empaque comercial).
- Usando 15 mCi de ^{99m}Tc -PYP, la dosis efectiva total para cuerpo entero se estima en 3,2 mSv.
- El ^{99m}Tc -DPD no está disponible para uso clínico en los Estados Unidos. Aunque no existen grandes estudios que comparen directamente los dos agentes, los principios indicados en este documento se aplican de manera similar para imágenes con ^{99m}Tc -DPD y ^{99m}Tc -PYP.

PREPARACIÓN PARA EL ESTUDIO

- No se necesita preparación específica para el estudio.

PROCEDIMIENTO PARA LA ADQUISICIÓN DE IMÁGENES

- En la **Tabla 1** se muestra el procedimiento comúnmente utilizado para la adquisición de imágenes con ^{99m}Tc -PYP. Cada centro individual puede modificar este protocolo según las características del equipo disponible y la experiencia local.
- Se obtienen imágenes planares y SPECT cardíacas o de tórax una hora después de haberse inyectado el ^{99m}Tc -PYP, usando los parámetros indicados en la **Tabla 1**. Si se observa actividad persistente en el pool sanguíneo (por ejemplo, en caso de insuficiencia renal), se recomienda obtener imágenes tardías a las 3 horas.
- La adquisición de imágenes planares es rápida, sencilla de ejecutar y útil para la interpretación visual y cuantificación del grado de captación miocárdica mediante el índice corazón / pulmón o comparando con la captación costal (consulte la sección Interpretación de Imágenes).
- La adquisición de imágenes SPECT puede resultar útil para:
 1. evitar la superposición con la captación ósea;
 2. distinguir la actividad en el pool sanguíneo de la actividad miocárdica (3);
 3. evaluar la distribución miocárdica de ^{99m}Tc -PYP en personas con imágenes planares positivas;

4. identificar la captación de ^{99m}Tc -PYP en el tabique interventricular (que comúnmente se ve afectado en la amiloidosis), y
 5. cuantificar el grado de captación miocárdica mediante una comparación con la captación en costillas.
- La adquisición de imágenes adicionales planares de cuerpo entero puede resultar útil para identificar la captación de ^{99m}Tc -PYP en la cintura escapular (hombros) y pelviana (caderas) como signo específico de ATTR sistémica (6), pero se debe considerar como opcional luego de las imágenes estándar centradas en el área cardíaca, según la experiencia de cada laboratorio.
 - El valor clínico de las imágenes obtenidas mediante las nuevas cámaras SPECT dedicadas para cardiología necesita validación adicional, debido a la limitada visualización de la captación ósea y pulmonar de ^{99m}Tc -PYP con esos sistemas (vea las imágenes en la sección Interpretación).

Tabla 1. Parámetros de adquisición de imágenes cardíacas con ^{99m}Tc -PYP

Procedimiento	Parámetros
Preparación del paciente	No se necesita preparación específica. No es necesario ayunar.
Exploración	Estudio en reposo
Dosis de ^{99m}Tc -PYP	10 a 20 mCi por vía intravenosa.
Tiempo entre la inyección y la adquisición	Recomendado: SPECT y planares, 1 h post-inyección. Opcional: SPECT y planares a las 3 horas
Parámetros de adquisición	
Campo visual	Recomendado: Tórax. Opcional: Planares de cuerpo entero.
Tipo de imagen	Recomendado: SPECT y planares de tórax.
Posición	Supina.
Ventana de energía	140 keV, 15-20 %.
Colimadores	De baja energía, alta resolución.
Matriz	Planar: 256 x 256; por lo menos 64 x 64. SPECT: 128 x 128; por lo menos 64 x 64.
Tamaño de píxel	De 3,5 a 6,5 mm
Parámetros específicos para la obtención de imágenes planares	
Número de vistas*	Anterior, oblicua anterior izquierda y lateral.
Configuración del detector	90 grados.
Duración de la imagen (en base a total de cuentas)	750.000 cuentas.
Amplificación	1,46
Parámetros específicos para la obtención de imágenes SPECT	
Rango angular	Recomendado: 180 grados. Opcional: 360 grados.
Configuración del detector	Recomendado: 90 grados. Opcional: 180 grados.
Sincronización ECG	Apagado; captura de imágenes sin sincronización.
Número de vistas/detector	40
Tiempo por parada	20 segundos.
Amplificación (zoom)	1,0

*Las vistas anterior y lateral pueden obtenerse al mismo tiempo usando una configuración de detector de 90 grados; las vistas laterales planares o las imágenes SPECT pueden ayudar a separar la captación esternal de la captación en el miocardio.

INTERPRETACIÓN DE LAS IMÁGENES

- Las imágenes planares anteriores y laterales, así como las imágenes SPECT de proyección rotativa y las imágenes SPECT reconstruidas se revisan en forma estándar usando un software comercial.
- Los patrones de captación miocárdica de ^{99m}Tc -PYP se clasifican en categorías: ausente, focal, difuso, o mixto focal y difuso.
- Cuando existe captación miocárdica visualmente presente en las imágenes SPECT, un índice H/CL $\geq 1,5$ a la hora se clasifica como positivo y si es $< 1,5$, como negativo para ATTR (4).

Cuantificación de la captación miocárdica de ^{99m}Tc -PYP

Hay dos enfoques para la cuantificación:

1. **Índice de captación cuantitativa miocardio / pulmón contralateral a la hora.**
 - Se dibuja una región de interés (ROI) circular sobre el corazón en las imágenes planares, la cual se reproduce en espejo sobre el hemitórax contralateral para tener en cuenta la actividad de fondo y la superposición de la parrilla costal (**vea la Figura 1**).
 - En cada ROI se registra el conteo medio y absoluto. Se define el índice corazón / pulmón contralateral (H/CL) como la relación entre el conteo medio del ROI del corazón y el conteo medio del ROI en el hemitórax contralateral.
 - Cuando existe captación miocárdica visualmente presente en las imágenes SPECT tomadas a una hora, un índice H/CL $\geq 1,5$ se clasifica como positivo y uno $< 1,5$ como negativo para ATTR (4).
2. **Semi-cuantificación: comparación visual con la captación ósea (costillas) a las 3 horas.**

La captación cardíaca de ^{99m}Tc -PYP se evalúa usando un método de puntuación visual semi-cuantitativo en relación con la captación ósea (costillas) (**Tabla 2 y Figura 2**). Según resultados publicados, las puntuaciones visuales mayores o iguales que 2 en imágenes planares (2, 3) o SPECT a las 3 horas (6) se clasifican como positivas y las puntuaciones < 2 como negativas para ATTR.

Aunque la captación de grado 2 ó 3, o de H/CL $> 1,5$ es altamente sugerente de ATTR, en la amiloidosis AL puede verse cualquier grado de captación de ^{99m}Tc -PYP y por tanto se debe proceder a una evaluación completa para excluir este diagnóstico.

En la práctica clínica se usan tanto la puntuación visual semi-cuantitativa como el índice H/CL.

Tabla 2. Categorización visual semi-cuantitativa por grados de captación miocárdica de ^{99m}Tc -PYP mediante comparación con la captación ósea (costillas).

Grado	Captación miocárdica de ^{99m}Tc -PYP
Grado 0	ninguna captación, con captación normal en las costillas
Grado 1	captación menor que la de las costillas
Grado 2	captación igual a la de las costillas
Grado 3	captación mayor que la de las costillas (captación costal leve / ausente)

Figura 1. Cuantificación de la captación cardíaca con ^{99m}Tc -PYP usando la relación de cuentas entre el corazón y el pulmón contralateral (H/CL).

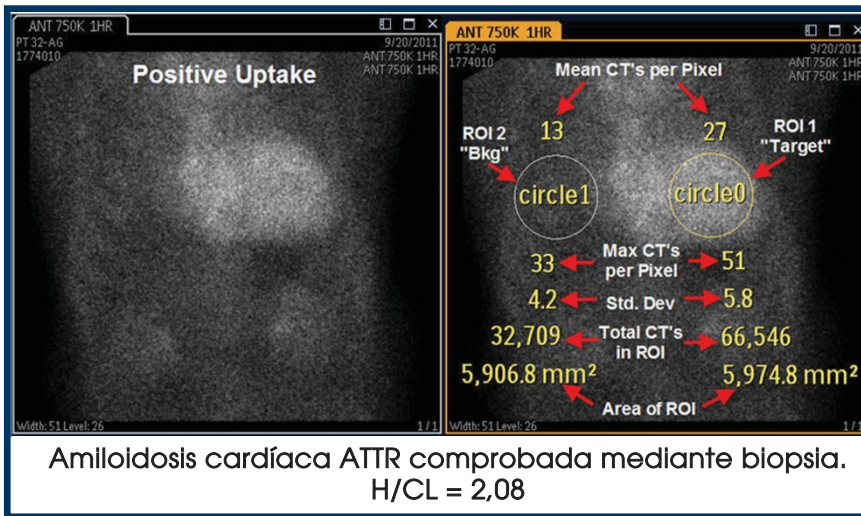
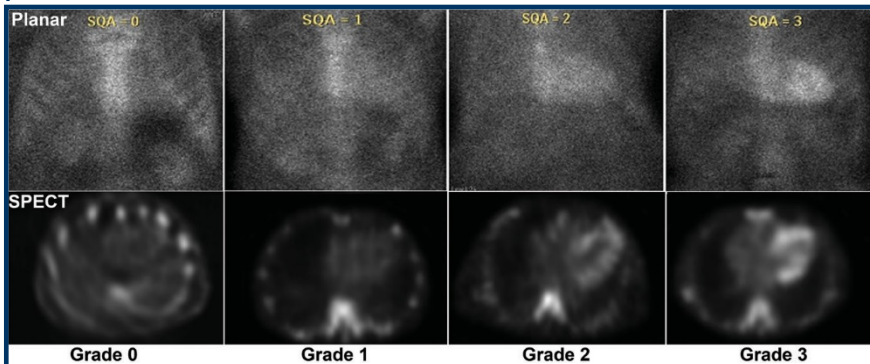


Figura 2. Captación de ^{99m}Tc -PYP por grados en imágenes planares y SPECT.



ELABORACIÓN DEL INFORME

El informe debe incluir todos los elementos de un informe ideal, de acuerdo con las directivas estándar de la ASNC.

Tabla 3. Directivas para la elaboración del informe de estudio miocárdico con ^{99m}Tc-PYP

Parámetros	Elementos
Datos demográficos	Nombre del paciente, edad, sexo, motivo del estudio, fecha del estudio, procedimientos previos, resultados de la biopsia si están disponibles (obligatorio).
Métodos	Técnica de adquisición de imágenes, dosis del radiotrazador y modo de administración, intervalo entre la inyección y la exploración, técnica de exploración (planar y SPECT) (obligatorio).
Hallazgos	Calidad de la imagen. Interpretación del análisis visual (obligatorio). Interpretación semi-cuantitativa en relación con la captación costal (obligatorio). Hallazgos cuantitativos del índice H/CL (opcional; recomendado para exploraciones positivas).
Hallazgos adicionales	Revise las imágenes planares de cuerpo entero, si se adquirieron. Revise la tomografía (CT) para corrección de la atenuación si se utilizó un equipo híbrido SPECT/CT.
Conclusiones	<ol style="list-style-type: none"> 1. Interpretación general de los hallazgos en categorías de no sugerente de ATTR, altamente sugerente de ATTR, o ambiguo. <ol style="list-style-type: none"> a. No sugerente: una puntuación visual semi-cuantitativa de 0, o un índice H/CL <1. b. Altamente sugestiva: puntuación visual semi-cuantitativa de 2 ó 3, o un índice H/CL >1,5. c. Ambigua: una puntuación visual semi-cuantitativa de 1, o un índice H/CL de hasta 1,5. 2. Interprete los resultados en el contexto de una evaluación previa. <ol style="list-style-type: none"> a. Si la ecocardiografía/RMC son altamente positivas y el ^{99m}Tc-PYP es negativo, considere otros procedimientos incluyendo una biopsia endomiocárdica. b. Los redactores quisieran enfatizar la importancia de excluir un proceso monoclonal mediante inmunofijación sérica y en orina, así como un ensayo de cadenas ligeras libres en suero, en todos los pacientes bajo sospecha de amiloidosis referidos para una exploración con ^{99m}Tc-PYP, independientemente del resultado del estudio. c. Importante: Los resultados ambiguos podrían representar AL, o bien ATTR en etapa temprana.

FACTURACIÓN

Esta sería la recomendación de ASNC:

- Para planares con SPECT, informe CPT 78803 localización radiofarmacéutica de tumor o distribución de agente(s) radiofarmacéutico(s); tomográfica (SPECT).
- Cuando se informe CPT 78803, deben incluirse con el SPECT las imágenes planares de un área limitada o de varias áreas.
- Para el código HCPCS nivel II, informe A9538 ^{99m}Tc-pirofosfato; diagnóstico según dosis del estudio, hasta 25 mCi.
- Para una sola sesión de imágenes planares (sin estudio SPECT), informe CPT 78800 localización radiofarmacéutica de tumor(es) o distribución de agente(s) radiofarmacéutico(s); área limitada.

REFERENCIAS:

- (1) Ruberg FL, Berk JL. Transthyretin (TTR) cardiac amyloidosis. *Circulation* 2012;126:1286-300.
- (2) Perugini E, Guidalotti PL, Salvi F, Cooke RM, Pettinato C, Riva L et al. Noninvasive etiologic diagnosis of cardiac amyloidosis using ^{99m}Tc-3,3-diphosphono-1,2-propanodicarboxylic acid scintigraphy. *J Am Coll Cardiol* 2005;46:1076-84.
- (3) Gertz MA, Brown ML, Hauser MF, Kyle RA. Utility of technetium Tc 99m pyrophosphate bone scanning in cardiac amyloidosis. *Arch Intern Med* 1987;147:1039-44.
- (4) Bokhari S, Castano A, Pozniakoff T, Deslisle S, Latif F, Maurer MS. (99m)Tc-pyrophosphate scintigraphy for differentiating light-chain cardiac amyloidosis from the transthyretin-related familial and senile cardiac amyloidoses. *Circ Cardiovasc Imaging* 2013;6:195-201.
- (5) Falk RH, Quarta CC, Dorbala S. How to image cardiac amyloidosis. *Circ Cardiovasc Imaging* 2014;7:552-62.
- (6) Hutt DF, Quigley AM, Page J, Hall ML, Burniston M, Gopaul D et al. Utility and limitations of 3,3-diphosphono-1,2-propanodicarboxylic acid scintigraphy in systemic amyloidosis. *Eur Heart J Cardiovasc Imaging* 2014;15:1289-98.

ASNC agradece a los siguientes miembros sus contribuciones a este documento:

Grupo redactor:

Sharmila Dorbala, MD, MPH (presidente)
Sabahat Bokhari, MD
Edward Miller, MD, PhD
Renee Bullock-Palmer, MD
Prem Soman, MD, PhD
Randall Thompson, MD

Revisores:

Rodney Falk, MD
Martha Grogan, MD
Matthew Maurer, MD
Frederick Ruberg, MD
Roxana Campisi, MD
Fernando Mut, MD

Historial de versiones:

Primera publicación: febrero de 2016

Versión actual (versión 2.0): actualizada en febrero de 2019

Patrocinio: La publicación y distribución de este documento ha sido posible por el apoyo corporativo de Pfizer. Los patrocinadores corporativos no participan en la creación ni revisión de información contenida en Puntos de práctica de ASNC.



www.asnc.org



Pfizer proporcionó apoyo para este proyecto, pero no dio su opinión para el contenido educativo de los Puntos práctica para la amiloidosis cardíaca.